

Katarakt Cerrahisi Sonrası Kapsüler Fibrozis ve Göz İçi Lens Dislokasyonu Gelişen Bir Olgunun Tedavisi*

Management of a Case of Capsular Fibrosis and Intraocular Lens Dislocation after Cataract Surgery

Tekin YAŞAR¹, Çağatay ÇAĞLAR², Muhammed BATUR³

Olgu Sunumu

Case Report

ÖZ

Kesintisiz kenarlı kapsülozezis, fakoemülsifikasyon ve kese içine lens implantasyonu katarakt cerrahisi için standart cerrahi prosedürdür. Bununla birlikte kapsüler fibrozis ve ön kapsül açıklığının daralması komplike olmamış katarakt cerrahilerinden sonra dahi ilk birkaç ay içinde gerçekleşebilir. Aynı zamanda kapsüler kese içinde göz içi lens dislokasyonu ilerleyici zonüler zayıflığa ve kapsüler fibrozisin kontraksiyonuna bağlı olarak gelişebilir. Bu çalışmada komplike olmamış katarakt cerrahisinden sonra erken kapsüler fibrozis ve intraoküler lens dislokasyonu gelişen bir hastanın tedavisi sunulmuştur.

Anahtar Kelimeler: Fakoemülsifikasyon, göz içi lens dislokasyonu, kapsüler fibrozis.

ABSTRACT

Continuous curvilinear capsulorhexis, phacoemulsification, and in-the-bag placement of an intraocular lens are the standard procedure for cataract surgery. However, capsular fibrosis and narrowing of the anterior capsular opening may occur within several months after uncomplicated cataract surgery. At the same time, dislocation of an intraocular lens with the capsular bag related to progressive zonular weakening and contraction of capsular fibrosis may develop. In this study, the treatment of a patient with capsular fibrosis and intraocular lens dislocation after cataract surgery is presented.

Key Words: Capsular fibrosis, intraocular lens dislocation, phacoemulsification.

Glo-Kat 2010;5:120-123

GİRİŞ

Katarakt cerrahisinin geç komplikasyonlarından birisi de arka kapsül kesafetidir. Bu durum nispeten erken dönemde görülürse genellikle kapsüler fibrozisle birlikte gösterir ve genellikle postoperatif 2-6 ay arasında meydana gelmektedir. Fibrozis arka kapsülle birlikte genelde ön kapsül kalıntılarını da tutarak ön kapsülün kontraksiyonuna yani ön kapsüler fimoze neden olabilir.¹ Bu durum, azalmış görme keskinliği, diplopi, ışık etrafında haleler görme ve kamaşma gibi semptomlara

yol açar, ayrıca fibrozis ve fimozis aşırı ve dengesiz şekilde ilerlerse göz içi lens (GİL) malpozisyonu oluşur ve mevcut olan bu semptomlar daha fazla şikayete neden olur. Aynı zamanda, yüksek astigmatizma meydana gelerek görme keskinliğini daha da azaltır.²

Bu olgu sunusunda, komplike olmamış katarakt cerrahisi sonrası 2. ayda kapsüler fibrozis ve fimozis gelişip GİL dislokasyonu sonucu yüksek astigmatizma ve görme keskinliğinde azalma olan bir hasta ve cerrahi tedavisi sunulmuştur.

Geliş Tarihi : 10/12/2009

Kabul Tarihi : 11/02/2010

Received : December 10, 2009

Accepted : February 11, 2010

* Bu çalışma TOD. 43. Ulusal Oftalmoloji Kongresi'nde sunulmuştur.

1- Yüzüncü Yıl Üniversitesi, Tıp Fakültesi, Van, Prof. Dr.
2- Yüzüncü Yıl Üniversitesi, Tıp Fakültesi, Van, Uz. Dr.
3- Yüzüncü Yıl Üniversitesi, Tıp Fakültesi, Van, Asist. Dr.

1- M.D. Professor, Yüzüncü Yıl University Faculty of Medicine, Department of Ophthalmology Van/TURKEY
YAŞAR T., tekinyasar@yahoo.com

2- M.D., Yüzüncü Yıl University Faculty of Medicine, Department of Ophthalmology Van/TURKEY
ÇAĞLAR C., doktorcagatay@gmail.com

3- M.D. Asistant, Yüzüncü Yıl University Faculty of Medicine, Department of Ophthalmology Van/TURKEY
BATUR M., muhammedbatur@gmail.com

Correspondence: M.D., Çağatay ÇAĞLAR
Yüzüncü Yıl University Faculty of Medicine, Department of Ophthalmology Van/TURKEY

OLGU SUNUMU

Altmış yaşında kadın hasta kliniğimize sağ gözde 4 aydır görme azalması ve sol gözde ağrı şikayeti ile başvurdu. Hastanın yapılan muayenesinde, sağ gözde görme keskinliği 1 metreden parmak sayma düzeyinde olup sol gözde ışık hissi yoktu. Sağ gözde arka subkapsüler, nükleer katarakt ve pupil kenarında psödoeksfoliasyon (PEX) materyali tespit edilirken solda hifema izlendi. Sağda fundus izlenemezken, solda glokomatöz optik atrofi mevcuttu.

Göz içi basınçları (GİB) sağda 12 mm Hg, solda 28 mm Hg olarak saptandı. Hastanın 1 hafta önce başka bir merkezde sol trabekülektomi operasyonu olduğu öğrenildi. Sol absölu glokom tanısıyla hastaya öncelikli olarak sol trabekülektomi revizyonu yapılarak GİB'ında düşüş sağlandı ve sonrasında sağ katarakt cerrahisi planlandı. Operasyona 2.4 mm saydam korneal kesiden girilerek başlandı ve Utrata forsepsi ile kesintisiz kenarlı 5.5 mm boyutunda ön kapsülörektomi yapıldı. Komplikasyonsuz sağ fakoemülsifikasyon cerrahisi uygulanıp, korteks materyali tümüyle aspire edilerek kapsüller cebe katlanabilir akrilik hidrofilik GİL konuldu. Optik çapı 6 mm, haptik çapı 12.5 mm ve kırma gücü 19 D olan akrilik ve monoblok hidrofilik bir lens olan Acryfold (A.I. Optics Ltd, Chennai, India) GİL kullanıldı.

Hastanın bir gün sonraki muayenesinde minimal korneal ödem mevcuttu. GİL pozisyonu normal, pupil düzgün olup herhangi bir patoloji tespit edilmedi. Bir hafta sonraki kontrolde hastanın görme seviyesi tashihsiz olarak alınmış olup 0.4 idi. Biyomikroskopik muayenesi ile ön segment ve fundus tabii idi. Hastanın 2 ay sonraki kontrolünde görme seviyesi preoperatif düzey olan 1 metreden parmak sayma seviyesine düşmüştü. GİB'ları bilateral 12 mm Hg olan hastanın sağ gözünün biyomikroskopik muayenesinde ön kapsülün fibrotik olduğu ve GİL'i merkeze doğru bir zırh gibi sarıp ön kapsülörektomi açıklığının tamamen kapandığı ve lensin üst nazale sub-

lukse olduğu izlendi (Resim-1). Otorefraktometresinde -4.50x92 D astigmatizma tespit edildi. Fibrozisin açılıp GİL'in düzeltilmesi için hastanın sağ gözüne cerrahi müdahale planlandı. Lokal anestezi altında temporal saydam korneal kesiden girilip viskoelastik madde enjeksiyonunu takiben GİL'i çepeçevre saran fibrotik ön kapsülün merkezi insülin enjektör ucuyla kaldırıldıktan sonra fibrotik ön kapsül Utrata kapsül pensetiyle ön kapsülöktomi yapar gibi saat yönünde döndürülüp çıkartılarak ön kapsül açıklığı yeniden sağlandı. Arka kapsül intakt olarak izlendi. GİL tüm manipülasyonlara rağmen muhtemelen periferdeki fibrozisin çekmesi nedeniyle sentrale oturtulamadı. Kapsül cebi GİL için uygunsuz pozisyon oluşturduğu için GİL yeterli ön kapsül desteği olan sulkusa alındı.

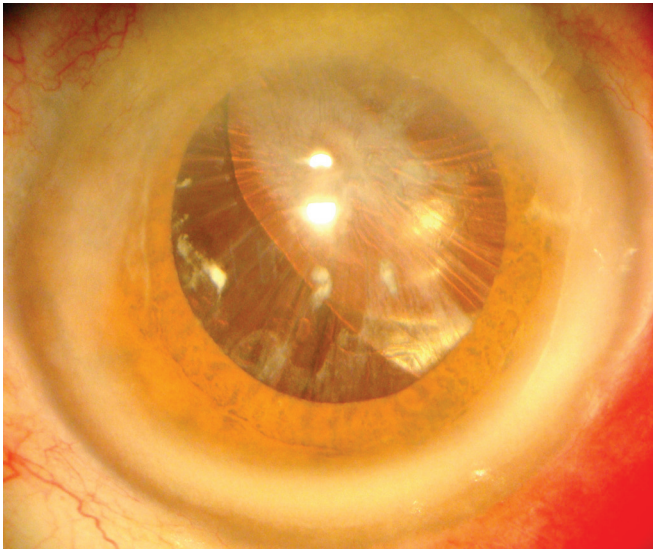
Hastanın ameliyat sonrası 1. günde görme keskinliği düzeyi 0.4 idi (Resim-2). Ameliyat sonrası 1. haftada görme keskinliği -1.50x60 tashihle 0.7 olarak alındı. Biyomikroskopik muayenesinde GİL sentralize, pupil düzgün olarak izlenirken kapsülde fibrozis izlenmedi. Üçüncü aydaki muayenesinde aynı bulgular tespit edildi.

TARTIŞMA

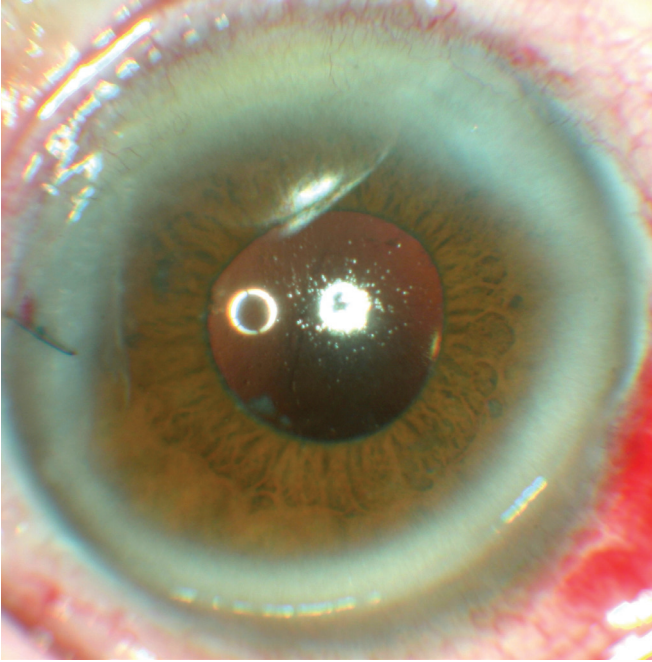
Katarakt cerrahisi sonrasında kapsüller fibrozis genelinde cerrahiden sonra ilk birkaç ayda ve özellikle ilk 3 ayda gerçekleşir.^{3,4} PEX sendromu, diabetes mellitus ve retinitis pigmentosalı hastalarda daha sık izlenen bir komplikasyondur.⁵ Ön kapsülde oluşan kapsüller fimozis bazen pupiller alanı ve GİL'in önünü tamamen kapatabilir.⁶ Olgumuzda katarakt cerrahisinden sonra 2. ayda gelişen fibrozis sonucu ön kapsülde fimozis gelişmiş ve ardından pupiller alan fibrotik doku ile tamamen kapanmıştı. Olgumuzda ön kapsülde izlenmemekle birlikte, pupil kenarında PEX mevcuttu.

GİL dislokasyonu olmayan olgularda ön kapsüldeki fibrozis YAG-laser kapsülöktomi ile kapsülörektomi kenarlarına yapılan lazer atışlarıyla açılabilirken, GİL dislokasyonu gelişmişse ve hastanın semptomları belirginse mutlaka cerrahi olarak GİL pozisyonunu düzeltmek gerekir.^{5,7} Katarakt ameliyatlarından sonra GİL dislokasyonu %0.2 ila %3 arasında değişmektedir.⁸⁻¹⁰

Bu durum genellikle zonül zayıflığına sebep olan ileri yaş, travma öyküsü, PEX birikimi, artmış aksiyel uzunluk, üveit ve Marfan, homosistinüri, Ehler-Danlos gibi bazı sistemik hastalıklarla birliktelik göstermektedir. Yine peroperatif zonüllere cerrahi travma, postoperatif travma ve kapsüller fibrozis gibi durumlar da GİL dislokasyonuna sebep olabilir.⁴ Bu fibrozis ön kapsül açıklığının daralmasına, hatta olgumuzda olduğu gibi tamamen kapanmasına neden olabilir. Bu durum ön kapsül kenarı iç yüzündeki lens epitel hücrelerinin fibröz metaplazisi ve lens optiğiyle teması ve fibrozisin yol açtığı kontraksiyon sonucu gerilme ve çekme etkisiyle GİL dislokasyonuna sebep olabilir.¹¹ Yine fibrozis sonucu ön kapsüldeki bü-



Resim 1: Hastanın ameliyat öncesi görünümü. Ön kapsüller fibrozis pupiller alanı tamamen kapatmış ve GİL üst nazale deviyeye görünümde.

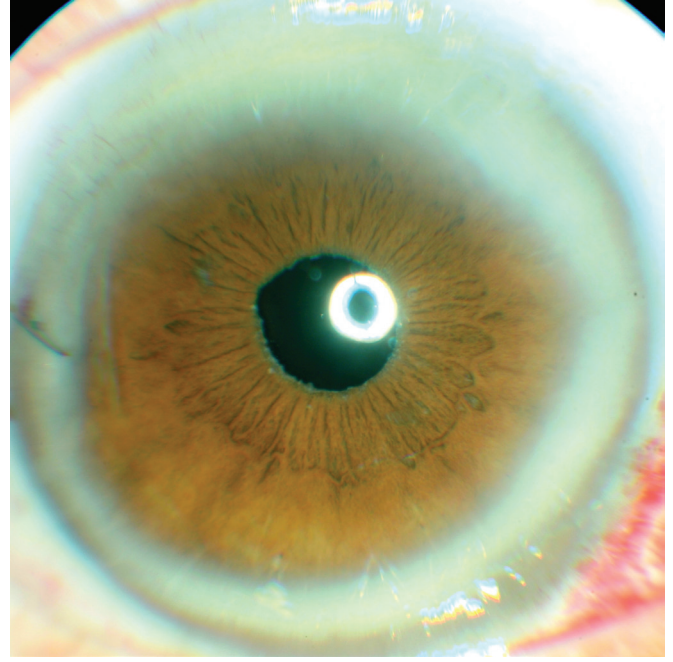


Resim 2: Hastanın ameliyat sonrası 1. gündeki görüntüsü.

züşme ve kontraksiyon özellikle küçük optikli GİL'lerde ekvatoradaki merkezkaç kuvveti azaltarak ayrıca özellikle zonülleri zayıf olgularda ekstra bir gerilmeye sebep olarak dislokasyona sebep olabilir.¹² Ön kapsüler fibrozis ve kontraksiyona bağlı ilk kese içi spontan GİL dislokasyonunu tanımlayan Davison, bunu 'Kapsül Kontraksiyon Sendromu' olarak tanımlamıştır.¹³ Fibrozis gelişimi için sadece belirtilen risk faktörlerinin değil, GİL'in üretildiği materyal ve şeklinin de rol oynadığı savunulmaktadır. Özellikle silikon materyale sahip GİL'lerde, yine ince, küçük optikli ve plate-haptiğe sahip GİL'lerde bu komplikasyon daha sık görülmektedir.¹⁴ Hastamızda optik çapı 6 mm, haptik çapı 12.5 mm ve kırma gücü 19 D'lik akrilik ve monoblok hidrofilik bir lens olan Acryfold (A.I. Optics Ltd., Chennai, India) GİL kullanıldı.

Geçen sene yapılan bir çalışmada silikon materyale sahip bir katlanabilir GİL ile akrilik katlanabilir dört GİL modeli ön kapsüler fibrozis gelişmesi bakımından karşılaştırılmıştır. Acrysof SA60AT, diğer GİL'ler arasında fibrozis gelişimi bakımından 3. ayda en az, 6. ayda ise 2. sırada (Alcon, Ireland) bulunmuştur. GİL yüzeyinin en güçlü adezyonu ise yine SA60AT'de bulunmuş ve bu özelliği sayesinde lens epitelyum hücrelerinin çoğalabileceği potansiyel boşluk oluşma ihtimalini azalttığı için fibrozisi azalttığı öne sürülmüştür.

Ayrıca bu 5 GİL arasında yüzey geriliminin en fazla olması sebebiyle arka kapsül kesafetinin de yine en az bu GİL'de olduğu tespit edilmiştir.¹⁴ Bizde SA60AT ile yaklaşık 3000 gözdeki deneyimizde yetişkinlerde böyle bir komplikasyona şimdiye kadar rastlamadık. Acrysof SA60AT ve Acryfold GİL'lerini karşılaştıran bir başka çalışmada ise iki GİL arasında kapsüler fibrozis ve kontraksiyon açısından fark olmadığı tespit edilmiştir.¹⁵ Olgumuzda kapsüler fibrozis ve GİL dislokasyonu geliş-



Resim 3: Hastanın ameliyat sonrası 1. haftadaki görüntüsü.

mesi olgunun PEX'li oluşuna ek olarak kullanılan GİL'ede bağlı olabilir. Ama bu karşılaştırmayı daha objektif yapabilmek için geniş serili çalışmalara ihtiyaç vardır.

GİL dislokasyonlarında semptomlar çok fazla şikayete yol açmıyorsa hasta takip edilebilir. Hastanın görme azlığı, çift görme, ışıklarda kamaşma ve haleler görme şikayetleri tolere edemeyeceği kadar fazlaysa ve glokom, üveit-glokom-hifema sendromu gibi durumlar mevcutsa mutlaka GİL'e cerrahi olarak müdahale edilmelidir.⁴ Bu durumda 3 seçenek vardır. Bunlar GİL'in çıkartılması, repozisyonu ve değiştirilmesidir. GİL değiştirilecekse çıkartılan GİL'in yerine ön kamara, skleral ya da iris fiksasyonlu GİL konulabilir.^{10,16} Mevcut lensin repozisyonu kapsül desteği yeterliyse yapılabilir. Kapsül desteği peroperatif dikkatli bir şekilde incelenmelidir. Eğer kapsül cebi uygunsa GİL fibrozisten kurtarıldıktan sonra tekrar merkeze alınır. Eğer cep uygun değilse ve ön kapsül desteği yeterliyse GİL sulkusa yerleştirilebilir.^{17,18} Bizde olgumuzda GİL'i periferdeki yoğun fibrozisten dolayı kapsül cebinde sentralize edemedik. Ön kapsül desteğini yeterli olarak öngördüğümüzden dolayı GİL'n sulkusa repozisyonunu sağladık. Böylece GİL'in çok daha rahat hareket ettirilerek sentralizasyonu sağlanmıştır.

Katarakt cerrahisi sonrası ön kapsüldeki fibrotik değişiklikler özellikle zonül zayıflığı olan olgularda GİL dislokasyonuna yol açabilmektedir. Bu durum implante edilen GİL'in bazı özellikleriyle ilişkili olabilir. Semptomatik olmayan olgularda müdahale gerekmez. Bizim olgumuzda olduğu gibi ciddi görme azlığına sebep olan durumlarda uygun cerrahi müdahaleyle tatmin edici sonuçlara ulaşılabilmektedir. Yine de anlatılan cerrahi tekniğin sonuçlarını görmek ve uygulanmasını tavsiye edebilmek için hastanın uzun dönem takip edilmesine ihtiyaç vardır.

KAYNAKLAR/REFERENCES

1. Kanski JJ: Lens. Clinical Ophthalmology: A systematic approach. Butterworth-Heinemann Ltd. London, 5th Edition. 2003:172.
2. Köhnen T, Wang T, Friedman N, et al.: Complication of cataract surgery in Ophthalmology, Ed: Yanoff M, Ducker S. Mosby St. Louis. 2004:381-390.
3. Park TK, Chung SK, Baek NH: Changes in the area of the anterior capsule opening after intraocular lens implantation. J Cataract Refract Surg. 2002;28:1613-1617.
4. Gimbel HV, Condon GP, Kohnen T, et al.: Halkiadakis I. Late in-the-bag intraocular lens dislocation: Incidence, prevention, and management. J Cataract Refract Surg. 2005; 31:2193-2204.
5. Hayashi K, Hayashi H.: Effect of anterior capsule contraction on visual function after cataract surgery. J Cataract Refract Surg. 2007;33:1936-1940.
6. Spang KM, Rohrbach JM, Weidle EG: Complete occlusion of the anterior capsular opening after intact capsulorhexis: Clinicopathologic correlation. Am J Ophthalmol. 1999;127:343-345.
7. Kurosaka D, Ando I, Kato K, et al.: Fibrous membrane formation at the capsular margin in capsule contraction syndrome. J Cataract Refract Surg. 1999;25:930-993.
8. Avcı R, Kaderli B: Göz içi lens dislokasyonlarında tedavi. Özçetin H: Katarakt ve tedavisi. Scala basım yayım, 1. baskı, İstanbul. 2005:535-541.
9. Smiddy WE, Ibanez GV, Alfonso E, et al.: Surgical management of dislocated intraocular lenses. J Cataract Refract Surg. 1995; 21:64-69
10. Mello MO Jr, Scott IU, Smiddy WE, et al.: Surgical management and outcomes of dislocated intraocular lenses. Ophthalmology. 2000;107:62-67.
11. Nishi O, Nishi K, Sakka Y, et al.: Intercapsular cataract surgery with lens epithelial cell removal. Part IV: Capsular fibrosis induced by poly (methyl methacrylate). J Cataract Refract Surg. 1991; 17:471-477.
12. Nishi O, Nishi K, Sakanishi K, et al.: Explantation of endocapsular posterior chamber lens after spontaneous posterior dislocation. J Cataract Refract Surg. 1996; 22:272-275.
13. Davison JA: Capsule contraction syndrome. J Cataract Refract Surg. 1993;19:582-589.
14. Nagata M, Matsushima H, Mukai K: Comparison of anterior capsule contraction between 5 foldable intraocular lens models. J Cataract Refract Surg. 2008;34:1495-1498.
15. Takeshi A, Kazuki H: Shrinkage of the Anterior Lens Capsule With AcrySof and Acryfold. Japan Journal of the Ophthalmol Surg. 2005;18:224-228.
16. Dahan E: Implantation in the posterior chamber without capsular support. J Cataract Refract Surg. 1989; 15:339-342.
17. Özçetin H, Baykara M: Katarakt cerrahisinde ön segment komplikasyonları. Özçetin H: Katarakt ve tedavisi. Scala basım yayım, 1. baskı, İstanbul, 2005: 512-531.
18. Sternberg P Jr, Michels RG: Treatment of dislocated posterior chamber intraocular lenses. Arch ophthalmol. 1986; 104:1391-1393.