

Lakrimal Bezde Kitle mi? Ahmed Glokom Valv İmplantı mı?

Lacrimal Gland Mass or Ahmed Glaucoma Valve Implant?

Selma ÖZBEK KÜÇÜKAZMAN¹, Gülten KARATAŞ SUNGUR¹, Ümit EKŞİOĞLU¹, Hüseyin BIÇAKÇI¹,
Çağlar ÖKTEM¹, Seda ÇELİK², Firdevs ÖRNEK¹

ÖZ

Ankara Eğitim ve Araştırma Hastanesi Üvea-Behçet biriminde Behçet üveiti teşhisi ile takip edilen 31 yaşında erkek hastanın takipleri sırasında sağ gözde sekonder glokom tespit edildi. Medikal tedavi ile hastanın göz içi basıncı (GİB) regüle edilemediği için sağ Ahmed Glokom Valv (AGV, Model FP7 implantasyonu uygulandı. GİB'ı kontrol altına alınan hastanın rutin üvea ve glokom birimi kontrollerine devam edildi. Hastanın nöroloji kliniğince yapılan takipleri sırasında istenen kranial- orbital MR görüntülemesinde sağ lakrimal gland düzeyinde 17x9 mm boyutlarında lezyon tespit edilmesi üzerine hasta kliniğimize refere edildi. Hastanın yapılan göz muayenesinde lezyonun AGV implantı ve kapsüler blebi olduğu tespit edildi. AGV implantı ve sonrasında gelişebilecek dev kapsüler bleb radyolojik görüntülemelerde lakrimal bez gibi periorbital dokulara ait tümöral oluşumlarla karışabilir.

Anahtar Kelimeler: Üveit, Ahmed Glokom Valv implantı, lakrimal bez kitlesi

ABSTRACT

A 31 year-old male patient known to have Behçet's uveitis on his right eye was diagnosed with secondary glaucoma during follow-up at Uvea Department of Ankara Training and Research Hospital. As intraocular pressure (IOP) could not be treated by medical treatment, patient underwent Ahmed Glaucoma Valve-FP7 (AGV) implantation surgery. After the regulation of IOP, the patient was kept under regular follow-ups by both Uvea and Glaucoma Departments. Patient's cranial MR imaging which was requested by the Neurology Department revealed a right lacrimal gland mass lesion of 17 x 9mm in size that was found out to be the AGV implant and capsular bleb by our ocular examination. AGV implant and a postoperative giant capsular bleb can be misdiagnosed as a mass lesion of the periorbital tissues such as the lacrimal gland.

Key Words: Uveitis, Ahmed Glaucoma Valve, lacrimal gland mass.

GİRİŞ

Glokom drenaj implantları sıklıkla dirençli ve komplike glokom vakalarının tedavisinde kullanılmaktadır¹. Günümüzde birçok tipte aköz drenaj implantı mevcuttur. Ahmed Glokom Valv implantı (AGV) kullanım kolaylığı ve ameliyat sonrası göz içi basıncı kontrolündeki başarısı nedeni ile günümüzde en çok kullanılan implantlardan birisidir. AGV implantı polipropilen veya silikon yapıda episkleral plak ile silikon tüpten oluşur². İmplantın episkleral plağı üzerinde fibröz enkapsüle bleb oluşabilir. Bazen bu bleb olağandan daha büyük olabilir ve hastanın oftalmolojik öyküsü bilinmiyorsa radyolojik görüntülemelerde orbitanın diğer lezyonları ile karışabilir³.

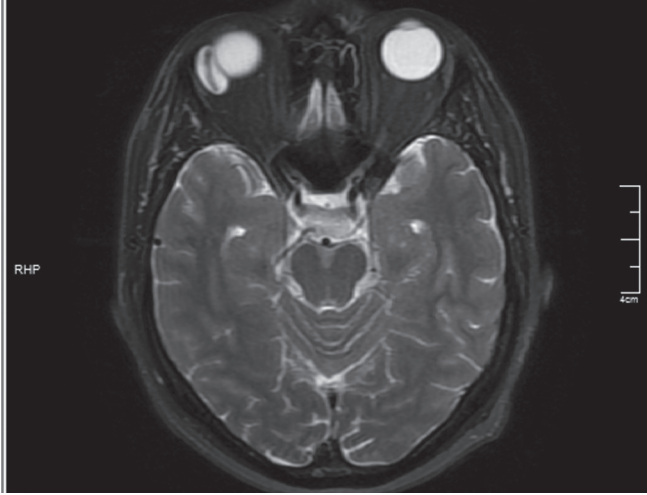
Burada Ahmed glokom valv implantasyonu sonrası gelişen kapsüler bleb ve radyolojik görüntülemelerde lakrimal bezde kitle ön teşhisi ile refere edilen bir hasta sunuldu.

- 1- M.D., Ankara Training and Research Hospital, Eye Clinic, Ankara/
TURKEY
ÖZBEK KÜÇÜKAZMAN S., ozbekselma@yahoo.com
KARATAŞ SUNGUR G., gultensungur2001@yahoo.com
EKŞİOĞLU Ü., eskisoglu@gmail.com
BIÇAKCI H., drhbicakci@gmail.com
ÖKTEM Ç., cglrktm@gmail.com
ÖRNEK F., firdevsornek@gmail.com
2. M.D. Asistant, Ankara Training and Research Hospital, Eye Clinic,
Ankara/TURKEY
ÇELİK S., sedemre@gmail.com

Geliş Tarihi - Received: 16.01.2014
Kabul Tarihi - Accepted: 29.03.2014
Glo-Kat 2014;9:278-280

Yazışma Adresi / Correspondence Address: M.D., Selma ÖZBEK
KÜÇÜKAZMAN
Ankara Training and Research Hospital, Eye Clinic, Ankara/TURKEY

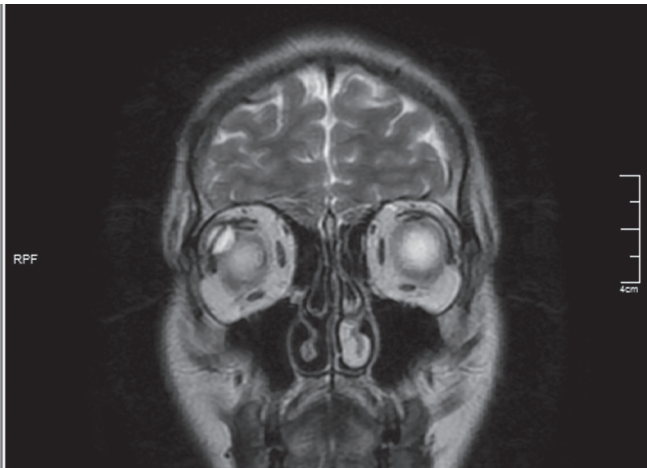
Phone: +90 505 250 06 34
E-Mail: ozbekselma@yahoo.com



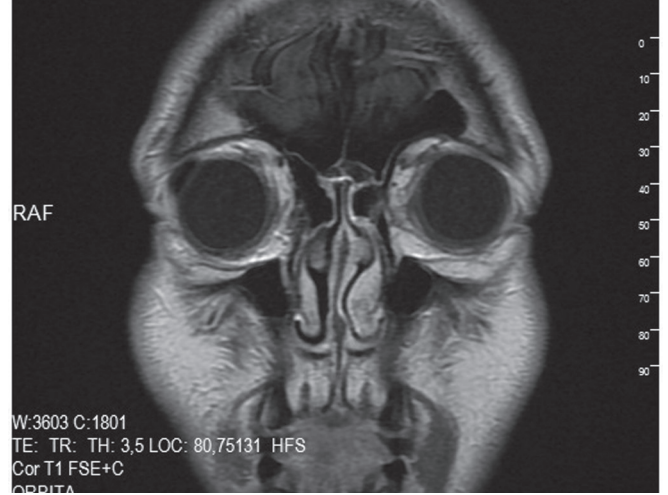
Resim 1: Beyin mr görüntüleme. Aksiyal t2 lakrimal gland düzeyinde hiperintens 17x9 mm boyutunda lezyon.

OLGU SUNUMU

Otuzbir yaşında erkek hasta görme azlığı şikayeti ile Ankara Eğitim ve Araştırma Hastanesi Üvea-Behçet birimine başvurdu. Hastanın anamnezinden 8 yıl önce Behçet üveiti teşhisi konulduğu, anti TNF tedavisi ile aktif inflamasyon dönemlerinde sistemik, topikal ve subtenon steroid tedavisi uygulandığı öğrenildi. Her iki gözde aktif ön segment enflamasyonu ve makula ödemi tespit edilen hastaya kullandığı infliximab tedavisine ek olarak topikal prednisolon asetat ve sistemik kortikosteroid tedavisi başlandı. Tedaviye yanıt alınamaması üzerine infliximab- adalimumab değişimi ile sağ göze posterior subtenon triamsinolon asetat enjeksiyonu uygulandı. Görme seviyesi artan, ön segment enflamasyonu ve makula ödemi gerileyen hastanın iki ay sonraki rutin muayenesinde sağ gözde göz içi basıncında artış tespit edildi. İki ay süresince timolol-dorzolamid fiks kombinasyonu ve brimonidin tartrat ile göz içi basıncı (GİB) kontrolü sağlandı. Ancak iki ay sonra medikal tedavi ile hastanın göz içi basıncı kontrolü sağlanamadığı için sağ Ahmed glo-



Resim 2: Beyin mr görüntüleme. Coronal t2 lakrimal gland düzeyinde hiperintens 17x9 mm boyutunda lezyon.

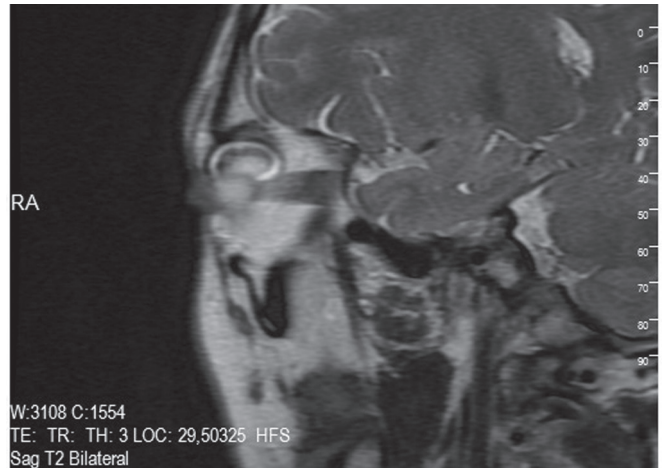


Resim 3: Orbita mr sagittal t2 kesitte sağ orbita üst lateral kesiminde bulbus okülü komşuluğunda 17x8 mm boyutlarında lineer sinyal değişikliği izlenen kontrast lezyon.

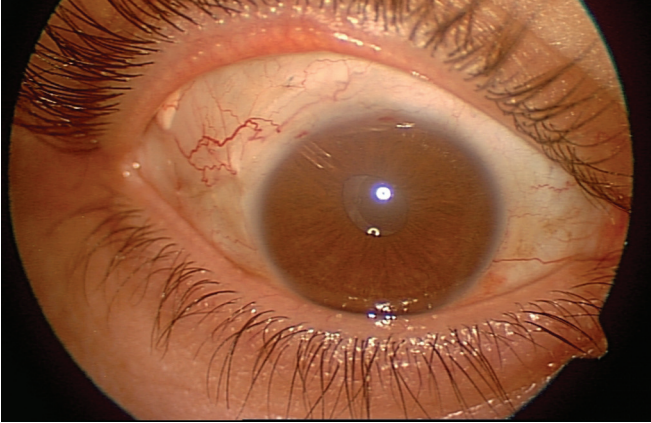
kom valv (Model FP7) implantasyonu uygulandı. Postoperatif dönemde GİB kontrolü sağlandı. Rutin üvea ve glokom birimi kontrollerine devam edildi. Hastanın, bu ameliyattan üç ay sonra, Behçet hastalığı nedeni ile nöroloji kliniğince yapılan takipleri sırasında istenen beyin MR görüntülemesinde sağ lakrimal bez düzeyinde T1A serilerde hipointens, T2A serilerde hiperintens, difüzyon ağırlıklı görüntülerde kısıtlanma göstermeyen 17x9 mm boyutlarında lezyon tespit edilmesi ve aynı lezyonun orbital MR' da da izlenmesi üzerine hasta tekrar kliniğimize refere edildi (Resim 1-3). Hastanın yapılan göz muayenesinde tarif edilen lezyonun AGV implantı ve enkapsüle blebi olduğu tespit edildi (Resim 4,5).

TARTIŞMA

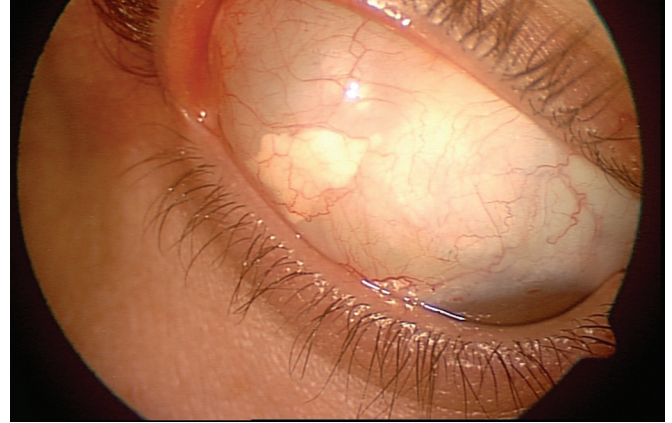
Glokom drenaj implantlarının kullanımı neovasküler glokom, afak ve psödo-fakik glokom, üveitik glokom, pediatrik glokom ve penetran keratoplasti sonrası gelişen glokom gibi komplike olguların tedavisin-



Resim 4: Ahmed Glokom Valv implantı silikon tüp.



Resim 5: Ahmed Glokom Valv implantı dev kapsüler bleb (bleb üzerinde görülen beyaz doku subtenon kortikosteroid kalıntısıdır).



Resim 6: Ahmed Glokom Valv implantının episkleral plağı üzerinde fibröz enkapsüle bleb.

de giderek artmaktadır. Günümüzde yaygın olarak kullanılan AGV implantı, armut şeklinde oval bir polypropilen plak (13x16 mm) ve buna bağlı silikon bir tüpten oluşur. Yüksekliği 1.9 mm ve yüzey alanı 184 mm² dir (Model S2). Tüp içindeki sıvı geçişini belli basınç değerleri için sağlayacak bir valv sistemi içerir. Yüzey alanı 96 mm² olan pediatrik tip (Model S3) ve yüzey alanı 364 mm² olan çift plak (Model B1) tipleri vardır. Bu modellerin silikon materyalden yapılmış olan tek plak (Model FP7), pediatrik (model FP8) ve çift plak (Model FX1) tipleri günümüzde eski polypropilen sert materyallerin yerini almaktadır.^{3,4} Olgumuzda Model FP7 AGV implantı kullanılmıştır.

AGV implantasyonuna bağlı olarak erken dönemde geçici hipotoni, ön kamara sızlığı, tüp blokajı ve hemoraji, geç dönemde enkapsüle bleb oluşumu, tüp erezyonu ve malpozisyonu, korneal dekompanzasyon, implantın reddi ve valv çevresinde fibrotik reaksiyon gibi komplikasyonlar görülebilir. Tenon kisti olarak da adlandırılan enkapsüle bleb oluşumu AGV implantasyonunda diğer implant türlerine göre daha sık görülür. Bleb enkapsülasyon oranı biomateryal, şekil ve episkleral plağın uyumluluğu ile ilişkilidir.^{2,5}

Bazen bizim vakamızda görüldüğü gibi AGV implantının episkleral plağı üzerinde yer alan büyük enkapsüle bleb (dev rezervuarlı bleb) radyolojik olarak çocuklarda; dermoid kistler, mukosel, ensefalosel, sebace gland kistleri ve ekinokok kistleri, erişkinlerde

ise, lakrimal gland tümörü, primer ve metastatik orbita tümörlerini taklit edebilir. Hastanın oftalmolojik öyküsü bilinmiyorsa ayırıcı tanı zor olabilir. AGV implantasyonu sonrası gelişen dev kapsüler blebde kistin duvarı fibröz bir psödokapsül ile çevrilidir. Ayrıca T1-T2 ağırlıklı MR görüntülerinde izlenen implantın episkleral plağına ait kistin merkezindeki karanlık bir bant görüntüsü sayılan diğer lezyonlardan ayırıcı tanıda önemlidir.

Sonuç olarak burada sunulan AGV implantasyonu sonrası gelişen enkapsüle bleb olgusu hasta değerlendirmesinde klinikler arası iletişim ve birlikte çalışmanın önemini göstermektedir.

KAYNAKLAR/REFERENCES

1. Schwartz KS, Lee RK, Gedde SJ. Glaucoma drainage implants: a critical comparison of types. *Curr Opin Ophthalmol* 2006;17:181-89.
2. Yalvac IS, Kulaçoğlu DN. Glokom cerrahisinde seton ameliyatları. *Glo-Kat* 2008;3:63-8.
3. Jeon TY, Kim HJ, Kim ST et al. MR Imaging features of giant reservoir formation in the orbit: An unusual complication of Ahmed glaucoma valve implantation. *Am J Neuroradiol* 2007;28:1565-66.
4. Brasil MVOM, Rockwood EJ, Smith SD: Comparison of silicone and polypropylene Ahmed glaucoma valve implants. *J Glaucoma* 2007;16:36-41.
5. Ayyala RS, Layden WE, Slonim CB et al. Anatomic and histopathologic findings following a failed Ahmed glaucoma valve device. *Ophthalmic Surg Lasers* 2001;32:248-9.