

# Korneal Astigmatizması ve Kataraktı Olan Hastalarda Torik Göz İçi Lensi İmplantasyonu Sonuçları

## The Results of Toric Intraocular Lens Implantation in Cataract Patients with Preexisting Corneal Astigmatism

Sabite Emine GÖKÇE<sup>1</sup>, Orhan AYAR<sup>2</sup>, Mehmet Cuneyt ÖZMEN<sup>3</sup>, Serpil YAZGAN<sup>2</sup>,  
Mehmet Orçun AKDEMİR<sup>2</sup>, Mustafa KOÇ<sup>4</sup>

### ÖZ

**Amaç:** Kataraktı ve  $\geq 1.0$  D korneal astigmatizması olan gözlerde fakoemülsifikasyon cerrahisi sonrasında uygulanan torik göziçi lens implantasyonunun görsel ve refraktif sonuçlarının değerlendirilmesi.

**Gereç ve Yöntemler:** Özel Kudret Göz Hastanesinde 2010-2012 yılları arasında kataraktı ve  $\geq 1.0$  D korneal astigmatizması olan komplikasyonsuz fakoemülsifikasyon cerrahisi sonrasında torik göziçi lens implantasyonu uygulanmış 18 hastanın 26 gözüne ait veriler retrospektif olarak incelendi. Hastaların cerrahi öncesi ve 1. ay, 3. ay, 6. ay düzeltilmemiş ve en iyi düzeltilmiş görme keskinlikleri (logMAR), astigmatizma değerleri, rotasyon dereceleri kaydedildi.

**Bulgular:** Hastaların ortalama yaşı  $57.8 \pm 15.4$  (47-78) yıl olup 12 hasta kadın ve 6 hasta erkekti. Cerrahi sonrası takip süresi  $4.1 \pm 2.3$  (1-12) ay idi. Cerrahi öncesi düzeltilmemiş GK  $1.03 \pm 0.32$  (logMAR) ve düzeltilmiş GK  $0.48 \pm 0.25$  (logMAR) iken cerrahi sonrası 1. ayda düzeltilmemiş GK  $0.32 \pm 0.28$  (logMAR) ve düzeltilmiş uzak GK  $0.18 \pm 0.15$  (logMAR) seviyesinde idi. Ortalama refraktif silindirik değerler cerrahi öncesinde  $-2.94 \pm 1.0$  D ve cerrahi sonrası 1. ayda  $-0.65 \pm 0.60$  D saptandı. Son kontrol muayenelerinde GK  $0.13 \pm 0.15$  (logMAR) seviyesine yükseldi ve astigmatizma değeri  $-0.79 \pm 0.65$  D saptandı. Cerrahi sonrası 1. ayda yapılan kontrollerde GİL rotasyon değerleri  $6.42 \pm 2.45$  derece ölçüldü.

**Tartışma:** Katarakt cerrahisinde torik göziçi lens implantasyonu cerrahi öncesi korneal astigmatizmayı düzeltmek için etkili ve güvenilir bir cerrahi seçenektir. Çalışmamızda torik GİL implantasyonunun astigmatizmayı belirgin olarak azalttığı, görme keskinliğinde belirgin düzelme sağladığı gösterilmiştir.

**Anahtar Kelimeler:** Astigmatizma, katarakt, torik.

### ABSTRACT

**Purpose:** Evaluating visual and refractive results of toric intraocular lens implantation after phacoemulsification surgery in patients with cataract and  $\geq 1.0$  D corneal astigmatism. **Materials and Methods:** The records of 26 eyes of 18 patients who had cataract,  $\geq 1.0$  D corneal astigmatism and undergone uncomplicated phacoemulsification surgery with toric intraocular lens implantation between 2010 and 2012 were retrospectively evaluated. Uncorrected and best corrected visual acuity (logMAR), astigmatism values preoperatively and in the postoperative first, third and sixth month and intraocular lens axis rotation degrees were recorded.

**Results:** The mean age was  $57.8 \pm 15.4$  (47-78) years. Twelve were women and 6 were men. The mean postoperative follow up period was  $4.1 \pm 2.3$  (1-12) months. Preoperative uncorrected visual acuity was  $1.03 \pm 0.32$  (logMAR) and best corrected visual acuity was  $0.48 \pm 0.25$  (logMAR). In the postoperative first month uncorrected visual acuity was  $0.32 \pm 0.28$  (logMAR) and best corrected visual acuity was  $0.18 \pm 0.15$  (logMAR). The mean cylinder values was  $-2.94 \pm 1.0$  D preoperatively and  $-0.65 \pm 0.60$  D in the postoperative first month. At last visits the mean best corrected visual acuity was improved to  $0.13 \pm 0.15$  (logMAR) and the mean astigmatism values was  $-0.79 \pm 0.65$  D. The mean axis rotation was  $6.42 \pm 2.45$  degree in the first postoperative month.

**Conclusion:** Toric intraocular lens implantation is an effective safe surgical option in correcting preexisting corneal astigmatism. In our study it is shown that toric intraocular lens implantation reduced astigmatism and improved visual acuity significantly.

**Key Words:** Astigmatism, cataract, toric.

- 1- M.D, Special Kudret Eye Hosopital, Ankara/TURKEY  
GOKCE S.E., segokce@gmail.com
- 2- M.D. Asistant Professor, Bulent Ecevit University Faculty of Medicine, Deopartment of Ophthalmology, Zonguldak/TURKEY  
AYAR O., orhanayar@gmail.com  
YAZGAN S., serpily80@gmail.com  
AKDEMİR M.O., doktorcun@yahoo.com
- 3- M.D. Asistant Professor, Gazi University Faculty of Medicine, Deopartment of Ophthalmology, Ankara/TURKEY  
ÖZMEN M.C., mcozmen@gmail.com
- 4- M.D, Ankara Ulucanlar Eye Training and Research Hospital, Ankara/TURKEY  
KOC M., drmukoc@hotmail.com

Geliş Tarihi - Received: 26.06.2014

Kabul Tarihi - Accepted: 16.09.2014

Glo-Kat 2015;10:125-128

**Yazışma Adresi / Correspondence Adress:** M.D. Asistant Professor, Orhan AYAR  
Bulent Ecevit University Faculty of Medicine, Deopartment of Ophthalmology,  
Zonguldak/TURKEY

Phone: +90 372 261 30 95

E-mail: orhanayar@gmail.com

## GİRİŞ

Katarakt cerrahisinin son yıllarda giderek artan başarısı hastalarda ameliyat sonrası görme beklentilerinde artışa neden olmuştur. Göz içi lens (GİL) gücünün daha doğru hesaplanabilmesi katarakt cerrahisi sonrasında kırma kusurlarını düzeltmeyi daha mümkün hale getirmiş ve bu cerrahinin artık refraktif katarakt cerrahisi olarak adlandırılmasını sağlamıştır. Sferik kırma kusurları doğru keratometri ve aksiyel uzunluk hesaplanması sonucunda seçilen uygun sferik GİL gücü ile düzeltilebilir. Fakat katarakt cerrahisi geçirecek olan hastaların %20-30'unda 1.25 dioptri (D) ve üzeri, %10'unda ise 2.0 D ve üzeri korneal astigmatizma bulunmaktadır.<sup>1,2</sup> Sferik kırma kusurunun düzeltilmesine ek olarak astigmatizmanın da azaltılması cerrahi sonrası görsel kaliteyi daha da artırmakta ve gözlüğe bağımlılığı azaltmaktadır.

Cerrahi sırasında astigmatizmayı azaltabilmek için bazı metodlar uygulanabilir. Fakoemülsifikasyon kesi yerinin değiştirilmesi, astigmatik keratotomi ya da limbal gevşetici insizyonlar bunlar arasındadır. Fakat bu uygulamalarda, düzeltilebilecek astigmatizma derecesi ve uzun dönem mekanik instabilite gibi kısıtlamalar söz konusudur. Ayrıca sonuçlar yaş, derecenin büyüklüğü, insizyonun sayısı, derinliği ve uzunluğu gibi birçok değerden etkilenmekte ve farklı yara iyileşmesi özelliklerine bağlı olarak öngörülemez bir düzelme oluşabilmektedir.<sup>3</sup> Katarakt cerrahisi sonrasında uygulanan laser in situ keratomileusis (LASIK) ve fotorefraktif keratektomi (PRK) uygulamaları da rezidüel astigmatizmayı azaltabilir.<sup>4</sup> Fakat bu yöntemlerin başarısı astigmatik kırma kusurlarında sferik kırma kusurlarına göre daha düşüktür ve hasta refraktif cerrahinin korneal komplikasyonlar ile karşı karşıya kalabilir.<sup>5</sup> Torik GİL uygulamaları, korneal astigmatizmayı düzeltmekte ve diğer korneal prosedürlere olan gereksinimi ortadan kaldırmaktadır.

Bu çalışmada kataraktı ve  $\geq 1.0$  D korneal astigmatizması olan hastalarda katlanabilir hidrofobik akrilik torik GİL implantasyonu sonrasında refraktif ve görsel sonuçlar sunuldu.

## GEREÇ VE YÖNTEM

Mayıs 2010-Ağustos 2012 tarihleri arasında kataraktı ve  $\geq 1.0$  D korneal astigmatizması olan, fakoemülsifikasyon cerrahisi ile birlikte torik GİL implantasyonu yapılan 18 hastanın 26 gözüne ait görsel ve refraktif sonuçlar retrospektif olarak değerlendirildi. Hastalar cerrahi öncesinde görme keskinliği (GK), refraksiyon, keratometri, topografi, biyomikroskopik muayene, tonometri ve fundoskopiyi içeren tam oftalmolojik muayeneden geçirildi. Görsel ve refraktif sonuçları etkileyebilecek herhangi bir oküler hastalığı bulunan hastalar araştırmaya dahil edilmedi.

Tüm vakalarda tek parça katlanabilir hidrofobik akrilik torik GİL (Alcon AcrySof Toric, Alcon Laboratories, Fort Worth, TX, USA) kullanıldı. Aksiyel uzunluk ve keratometri değerleri Zeiss Humphrey IOL Master (Carl Zeiss Meditec) ile ölçüldü. GİL gücü hesaplaması ve lensin yerleştirileceği eksen için firmanın internet sitesindeki programları kullanıldı (www.acrysoftoriccalculator.com). Cerrahi öncesinde hasta dik durumda iken korneal işaretleyici ile horizontal 0-180 derece limbua referans işaretler konuldu. Sonrasında bu referans işaretler kullanılarak implantasyon eksenini belirlendi. Tüm vakalar topikal anestezi altında yapıldı. 2.5 mm'lik temporal korneal kesi ile ön kamaraya girildikten sonra devamlı dairesel kapsülörektis lensin optik kısmını öretecek şekilde yaklaşık 5.5 mm olarak hedeflendi. Fakoemülsifikasyon uygulandıktan sonra viskoelastik madde enjeksiyonunu takiben torik GİL implantasyonu yapıldı. Ön kamaradaki ve lens altındaki viskoelastik madde temizlendikten sonra lensin tam pozisyonu sağlanarak operasyona son verildi. Hiçbir olguda cerrahi sırasında komplikasyon oluşmadı ve kornea sütürasyonu gerekmedi. Cerrahi sonrası dönemde, yaklaşık 1 ay içerisinde her hafta doz azaltılarak kesilecek şekilde prednizolon asetat damla 5x1 ve 10 gün sonrasında kesilecek şekilde moksifloksasin damla 5x1 reçete edildi. Cerrahi sonrası 1, 3 ve 10. gün, 1, 3, 6 ve 12. ay kontrollerinde hastalar değerlendirildi. Cerrahi sonrası dönemde düzeltilmiş ve düzeltilmemiş GK, tonometri, biyomikroskopik muayene, refraktometre değerleri ve rotasyon miktarı kaydedildi. Lensin rotasyon miktarı tam dilatasyon sağlandıktan sonra biyomikroskopik muayene ile değerlendirildi.

Veri analizi için SPSS (20. versiyon SPSS Inc) kullanıldı. Hastaların cerrahi öncesi ve sonrası dönemde görme keskinlikleri değerleri ve refraktif silindirik değerlerin karşılaştırılması için Wilcoxon işaret testi kullanılmıştır. İstatistiksel anlamlılık için p değeri olarak 0.05 kabul edilmiştir.

## BULGULAR

Çalışmada 18 hastanın ameliyat edilen 26 gözü değerlendirildi. Hastaların yaşı  $57.8 \pm 15.4$  (47-78) yıl olup 12 hasta kadın ve 6 hasta erkekti. Cerrahi sonrası takip süresi  $4.1 \pm 2.3$  (1-12) ay, cerrahi öncesi düzeltilmemiş GK  $1.03 \pm 0.32$  (logMAR) ve düzeltilmiş GK  $0.48 \pm 0.25$  (logMAR) olarak tespit edildi. Cerrahi sonrası 1. ayda düzeltilmemiş GK  $0.32 \pm 0.28$  (logMAR) ve düzeltilmiş uzak GK  $0.18 \pm 0.15$  (logMAR) seviyesinde idi. Ortalama refraktif silindirik değerler cerrahi öncesinde  $-2.94 \pm 1.0$  D ve cerrahi sonrası 1. ayda  $-0.65 \pm 0.60$  D saptandı (Tablo 1). Ortalama aksiyel uzunluk değeri  $24.24 \pm 1.70$  mm ölçüldü. Cerrahi öncesi ve 1 ay sonrası değerlendirmede düzeltilmemiş ve düzeltilmiş GK değerleri arasındaki farkın istatistiksel olarak anlamlı olduğu tespit edildi ( $p < 0.001$ , Grafik 1).

**Tablo:** Düzeltilmemiş GK, Düzeltilmiş GK ve astigmatizma derecelerinin cerrahi öncesi ve sonrası ortalama değerleri.

	Post-operatif			
	Pre-operatif (n=26)	1. ay (n=26)	3. ay (n=15)	6. ay (n=9)
DGK (logMAR)	1.03 ± 0.32	0.32 ± 0.28	0.34 ± 0.34	0.25 ± 0.17
EDGK (logMAR)	0.48 ± 0.25	0.18 ± 0.15	0.16 ± 0.19	0.13 ± 0.10
Astigmatizma (D)	-2.94 ± 1.0	-0.65 ± 0.60	-0.75 ± 0.52	-0.61 ± 0.53

DGK; Düzeltilmemiş Görme Keskinliği, EDGK; En İyi Düzeltilmiş Görme Keskinliği.

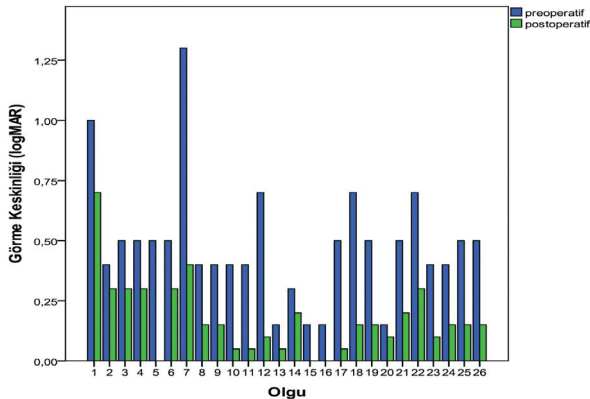
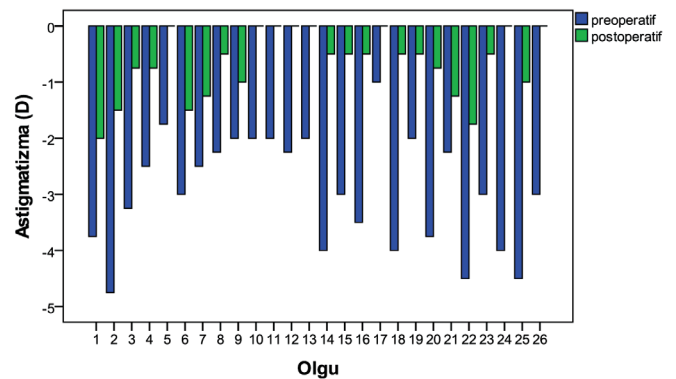
Astigmatizma derecesindeki azalma istatistiksel olarak anlamlı bulundu ( $p < 0.001$ ), (Grafik 2). Birinci ay kontrollerinde torik GİL implantasyonu yapılan 16 gözde (%62) GK seviyesi 0.1 (logMAR) ve altında idi. Bu gözlerin 9 (%35)'ü gözlük ile düzeltme yapılmadan, 7 (%27)'si ise gözlük ile refraktif düzeltme yapılarak bu görme düzeyine ulaştı. Refraktif düzeltme yapılan 6 hastada düzeltilen astigmatizma derecesi  $\leq 0.75$  D ölçüldü. Son kontrol muayenelerinde GK  $0.13 \pm 0.15$  (logMAR) seviyesine yükseldi ve astigmatizma değeri  $-0.79 \pm 0.65$  D saptandı. Son kontrol muayenesine göre 7 (%27) göz düzeltme ihtiyacı olmaksızın tam GK seviyesine ulaştı ve 19 (%73) göz  $\leq 0.1$  (logMAR) GK düzeyine ulaştı. Cerrahi sonrası 1. ayda yapılan kontrollerde GİL rotasyon değerleri  $6.42 \pm 2.45$  derece ölçüldü. GİL rotasyonu tüm gözlerde 10 derecenin altında bulundu ve hiçbir gözde GİL repozisyonuna gerek duyulmadı. Ameliyat edilen gözlerin 1 (%4)'üne SN60AT2, 1 (%4)'üne SN60AT3, 8 (%31)'ine SN60AT4, 2 (%8)'sine SN60AT5, 8 (%23)'üne SN60AT6, 5 (%19)'üne SN60AT7, 1 (%4)'üne SN60AT8, 2 (%8)'sine SN60AT9 modelinde torik GİL uygulandı.

## TARTIŞMA

Korneal astigmatizma, katarakt cerrahisi sonrasında gözlük ihtiyacı oluşturan bir sorun olarak karşımıza çıkmaktadır. Bu sorun korneal gevşetici ya da limbal insizyonlar ve excimer lazer ile düzeltilebilir. Bu yöntemlerin sonuçları astigmatizma derecesine, hastanın yaşına, insizyonların büyüklüğü, genişliği ve derinliğine bağlı olarak değişkendir.<sup>3,4,6</sup> Kataraktı ve korneal astigmatizması olan hastalarda torik GİL

implantasyonu, hastaların bir kısmında uzak görme için gözlüğe bağımlılığı ortadan kaldırmakta, kalan kısmında ise en azından gözlük numaralarında azalma sağlamaktadır.<sup>7-9</sup> Torik GİL'lerin refraktif sonuçlar üzerindeki başarısı uygun hasta seçimi, cerrahi öncesi planlama ve komplikasyonsuz cerrahi implantasyon gibi durumlara bağlıdır. Bu özellikli GİL'ler, maliyetinin yüksek olması, planlama ve implantasyonun tecrübe gerektirmesi nedeniyle sık tercih edilmemektedir. Hastaların cerrahi sonrası dönemdeki subjektif şikayetleri de cerrahların çekincelerini artırmaktadır.

Cerrahi sonrası başarılı sonuçlar yukardaki faktörlere sınırlı değildir. Düzenli astigmatizmalar torik GİL implantasyonundan daha fazla fayda görmektedirler. Düzensiz astigmatizma torik GİL implantasyonu için rölatif kontrendikasyon oluştururken sadece hafif-orta seviyede ve gözlükten fayda gören durumlarda torik GİL implantasyonu düşünülmelidir.<sup>10</sup> Diğer bir faktör korneal astigmatizmanın doğru ölçülmesidir. Keratometrik yöntemlerin karşılaştırıldığı çalışmalardan elde edilen sonuçlar çelişkilidir. Daha önce yapılan bir çalışmada optik biyometri, manuel keratometri ve korneal topografi ile alınan keratometrik ölçümler karşılaştırılmış ve bu yöntemler arasında anlamlı fark saptanmamıştır. Bununla birlikte manuel keratometri ile en doğru ölçümlerin alındığı belirtilmiştir.<sup>11</sup> Başka bir çalışmada ise otorefraktometre, plasido tabanlı bilgisayarlı topografi sistemi ve scheimpflug sistemi ile elde edilen keratometrik değerler karşılaştırılmış ve farklı cihazlardan elde edilen sonuçların uyumlu olmayabileceği belirtilmiştir.<sup>13</sup>

**Grafik 1:** Cerrahi öncesi ve sonrası görme keskinliği değişimi.**Grafik 2:** Cerrahi öncesi ve sonrası astigmatizma değerlerinin değişimi.

Kim ve ark.,<sup>12</sup> tarafından yapılan çalışmada AcrySof torik GİL implantasyonu sonrasında astigmatizma miktarında %85.6 azalma saptanmış, tüm gözlerde <1.0 D ve %86.7 hastada  $\leq 0.5$  D astigmatizma saptanmıştır. Mendicute ve ark.,<sup>18</sup> AcrySof torik GİL implantasyonu sonrasında astigmatizma derecelerinde %70 oranında azalma bildirmişlerdir. Kılıç ve ark.,<sup>9</sup> uyguladıkları torik GİL implantasyonu sonrasında astigmatizma derecesinde  $2.11 \pm 1.02$  D azalma rapor etmişlerdir. Bizim çalışmamızda ortalama refraktif astigmatizma değeri cerrahi öncesinde  $-2.94 \pm 1.0$  D iken cerrahi sonrası  $-0.65 \pm 0.60$  D olarak bulundu. GİL implantasyonu sonrasındaki refraktif düzeltme kadar cerrahi sonrası dönemde GİL'in kapsül içerisindeki stabilitesi de çok önemlidir.<sup>14</sup> Torik GİL'lerin ilk modellerinde cerrahi sonrası dönemdeki rotasyonel instabilite en sık başarısızlık nedeniydi ve bu durum cerrahlar için torik GİL implantasyonundan kaçınma sebebiydi. Rotasyonel stabilite silikon materyalli GİL'ler için sorun arz etmektedir. Akrilik materyalli lenslerde bu sorun çok azdır. En sık rotasyonel instabilite nedeni fibrozise bağlı kapsül kırıklığıdır.<sup>15</sup> Eksende gerçekleşecek her derece sapma reziduel astigmatizmaya neden olacaktır. Her 1 derece rotasyonun lensin silindirik gücünde %3.3 oranında kayba yol açacağı tahmin edilmektedir. Torik lens 30 derece rotasyon yaptığında ise silindirik güç tamamen kaybolmaktadır.<sup>16</sup> Cerrahi sırasında saydam korneal kesi, endotel koruyucu önlemlerle fakoemülsifikasyon, iyi korteks temizliği, GİL arkasında kalan viskoelastik maddenin tamamen alınması ve GİL'in uygun aksda yerleştirilmesi başarılı sonuçlar ve rotasyonel stabilite elde edilmesinde önemlidir. Zuberbuhler ve ark.,<sup>17</sup> tarafından yapılan çalışmada AcrySof torik GİL implantasyonu yapılan 44 hastanın %96'sinde postoperatif 3.ayda GİL rotasyon miktarı 5 derecenin altında bulunmuştur. Mendicute ve ark.,<sup>18</sup> AcrySof torik GİL kullanılan 30 hastalık bir çalışmada ortalama torik GİL aks sapmasını  $3.63 \pm 3.11$  derece ve 10 derecenin altında rotasyon oranını %96.7 olarak bulmuşlardır. Başka bir çalışmada AcrySof torik GİL'in rotasyonel stabilite değerleri erken dönemde  $3.26 \pm 3.54$  derece ve 1 yıllık uzun dönemde  $3.45 \pm 3.39$  derece olarak bulunmuştur.<sup>12</sup>

Bizim çalışmamızda, torik GİL implantasyonu sonrasındaki rotasyonel eksen sapması postoperatif 1. ayda  $6.42 \pm 2.45$  derece olarak saptandı. Gözlerin tamamında cerrahi sonrası kontrolde ortalama GİL rotasyon miktarı 10 derecenin altında idi. Rotasyon ya da instabilite nedeniyle ek düzeltici cerrahi hiçbir vakada gerekli olmadı.

Sonuç olarak katarakt cerrahisinde torik GİL implantasyonu cerrahi öncesi korneal astigmatizmayı düzeltmek için etkili ve güvenilir bir cerrahi seçenektir. Çalışmamızda tek parçalı katlanabilir hidrofobik akrilik AcrySof torik GİL implantasyonunun astigmatizmayı belirgin olarak azalttığı, görme keskinliğinde belirgin düzeltme sağladığı gösterilmiştir.

## KAYNAKLAR/REFERENCES

1. Hoffer KJ. Biometry of 7,500 cataractous eyes. *Am J Ophthalmol* 1980;;90:360-8.
2. Hoffmann PC, Heutz WW. Analysis of biometry and prevalence data for corneal astigmatism in 23,239 eyes. *J Cataract Refract Surg* 2010;36:1479-85.
3. Grabow HB. Intraocular correction of refractive errors. In:Kershner RM, ed, *Refractive Keratectomy for Cataract Surgery and the Correction of Astigmatism*. Thorofare, NJ, Slack, 1994;79-115.
4. Wu HK. Astigmatism and LASIK. *Curr Opin Ophthalmol* 2002;13:250-5.
5. Schallhorn SC, Amesbury EC, et al. Avoidance, recognition, and management of LASIK complications. *Am J Ophthalmol* 2006;141:733-9.
6. Aksoy S, Akova YA, Çetinkaya A, ve ark. Katarakt cerrahisi sırasında uygulanan limbal gevşetici kesilerin korneal astigmatizmayı düzeltici etkisi. *Glo-Kat* 2010;3;138-41.
7. Horn JD. Status of toric intraocular lenses. *Curr Opin Ophthalmol* 2007;18:58-61.
8. Yüce B, Köse S, Yılmaz SG, ve ark. Kataraktı ve yüksek astigmatizması olan olgularda torik göz içi lens implantasyon sonuçlarımız. *T Klin J Med Sci* 2013;33:1224-3.
9. Kılıç İ, Akova YA, Akman A, ve ark. Kataraktı ve yüksek astigmatizması olan olgularda fakoemülsifikasyon ve torik göz içi lens implantasyonu sonuçlarımız. *Turk J Ophthalmol* 2012;42:116-9.
10. Visser N, Bauer NJ, Nuijts RM. Toric intraocular lenses: historical overview, patient selection, IOL calculation, surgical techniques, clinical outcomes, and complications. *J Cataract Refract Surg* 2013;39:624-37.
11. Chang M, Kang SY, Kim HM. Which keratometer is most reliable for correcting astigmatism with toric intraocular lenses? *Korean J Ophthalmol* 2012;26:10-4.
12. Myung H.K, Tae-Young C, Eui-Sang C. Long-term efficacy and rotational stability of acrysof toric intraocular lens implantation in cataract surgery *Korean J Ophthalmol* 2010;24:207-12.
13. Gonen T, Cosar CB, Sener B, et al. Comparison of keratometric data obtained by automated keratometer, Dicon CT 200, Allegro Topolyzer, and Pentacam. *J Refract Surg* 2012;28:557-61.
14. Weinand F, Jung A, Stein A, et al. Rotational stability of a singlepiece hydrophobic acrylic intraocular lens: new method for highprecision rotation control. *J Cataract Refract Surg* 2007;33:800-3.
15. Ohmi S. Decentration associated with asymmetric capsular shrinkage and intraocular lens size. *J Cataract Refract Surg* 1993;19:640-3.
16. Novis C. Astigmatism and toric intraocular lenses. *Curr Opin Ophthalmol* 2000;11:47-50.
17. Zuberbuhler B, Signer T, Gale R, et al. Rotational stability of the AcrySof SA60TT toric intraocular lenses: a cohort study. *BMC Ophthalmol* 2008;6:8.
18. Mendicute J, Irigoyen C, Aramberri J, et al. Foldable toric intraocular lens for astigmatism correction in cataract patients. *J Cataract Refract Surg* 2008;34:601-7.