

İntravitreal Triamsinolon Enjeksiyonu Sonrası Pupiller Blok Glokomu

Pupillary Block Glaucoma Following Intravitreal Triamcinolone Injection

Kadir KIRBOĞA¹, Seray ASLAN BAYHAN¹, Ersin MUHAFAZ², Hasan Ali BAYHAN¹, Canan GÜRDAL³

ÖZ

İntravitreal triamsinolon asetonid (İVTA) enjeksiyonu sonrası göz içi basınç (GİB) artışı karşılaşılan önemli problemlerden biridir. 56 yaşındaki diyabetik hasta sağ gözünde İVTA enjeksiyonundan bir gün sonra başlayan görmede azalma şikayeti ile başvurdu. Sağ göz muayenesinde; görme keskinliği 1 metreden parmak sayma, GİB 67 mm Hg, kornea ödemli ve iris öne doğru bombe idi. Ön kamara (ÖK) santralde sığ periferde ise silik olduğu gözlendi. Pupiller blok glokomu tanısı kondu. Aköz drenajını sağlamak için yapılan Nd: YAG lazer iridotomi den 60 dakika sonra sağ göz GİB 16 mmHg'ye düştü ve ÖK derinliğinin arttığı görüldü. Olgumuz İVTA enjeksiyonu sonrasında erken dönemde pupiller bloğa bağlı GİB'da yükselme olabileceğini göstermesi açısından önemlidir.

Anahtar Kelimeler: İntravitreal triamsinolon asetonid, pupiller blok glokomu.

ABSTRACT

Elevation of intraocular pressure is one of the most important problem that developing after intravitreal triamsinolon asetonid (İVTA) injection. A 56 years old patient with diabetes admitted because decrease in visual acuity one day after İVTA injection. In the right eye examination visual acuity was one meters finger count, İOP 67 mm Hg, cornea was edematous and iris was dishd. Anterior chamber depth was narrow in central and insignificant in periphery. We diagnosed pupillary blocking glaucoma. İOP decreased 16 mm Hg and anterior chamber depth increase 60 minutes after Nd: YAG laser iridotomy which mad efor aquose drenating. Our case is important for that showing elevation of İOP in the early time after İVTA injection.

Key Words: İntravitreal triamsinolon asetonid injection, pupillary blocking glaucoma.

- 1- M.D. Asistant Professor, Bozok University Faculty of Medicine, Department of Ophthalmology, Yozgat/TURKEY
KIRBOGA K., ophtalmolog38@gmail.com
ASLAN BAYHAN S., seraybayhan@hotmail.com
BAYHAN H.A., alihasanbayhan@hotmail.com
- 2- M.D. Asistant, Bozok University Faculty of Medicine, Department of Ophthalmology, Yozgat/TURKEY
MUHAFAZ E., ersinmuhafiz@hotmail.com
- 3- M.D. Professor, Bozok University Faculty of Medicine, Department of Ophthalmology, Yozgat/TURKEY
GURDAL C., gurdalc@yahoo.com

Geliş Tarihi - Received: 12.04.2015

Kabul Tarihi - Accepted: 22.06.2015

Glo-Kat 2015;10:302-304

Yazışma Adresi / Correspondence Address: M.D. Asistant Professor,
Kadir KIRBOGA
Bozok University Faculty of Medicine, Department of Ophthalmology,
Yozgat/TURKEY

Phone: +90 505 359 61 73

E-mail: ophtalmolog38@gmail.com

GİRİŞ

Diyabetik maküler ödem, retina ven tıkanıklığı ve eksudatif yaşa bağlı maküla dejenerasyonu gibi çeşitli göz hastalıklarında intravitreal triamsinolon asetonid (İVTA) enjeksiyonu tedavisinde kullanılmaktadır.¹ İVTA enjeksiyonu sonrası göz içi basıncında (GİB) yükselme ve katarakt gibi komplikasyonlar gelişebilmektedir.

İVTA enjeksiyonu sonrası ortalama 2 ay sonra hastaların %28-50'sinde GİB artışı görülmektedir ve genellikle 6 ay içinde GİB normale dönmektedir.^{2,3} Kortikosteroidler trabeküler hücrelerde miyosilin proteinlerinin sentezinde artışa ve trabeküler ağda ekstraselüler matriks depolanmasına neden olur.⁴ Trabeküler ağdaki bu değişikliklerden dolayı iridokorneal açı açık olmasına rağmen hüner aközün dışı akımının azalmasına bağlı olarak GİB yükselir.⁵

Biz İVTA enjeksiyonu sonrası erken dönemde pupiller bloğa bağlı açı kapanması glokomu gelişen bir olgu sunacağız.


OLGU SUNUMU

Diabetik maküla ödemi tedavisi için dış merkezde 2 gün önce sağ gözüne İVTA enjeksiyonu yapılan 56 yaşındaki hasta enjeksiyondan bir gün sonra başlayan sağ gözde görmede azalma şikayeti ile başvurdu.


Yapılan muayenede sağ göz görme keskinliği 1 metreden parmak sayma ve GİB 67 mmHg olarak ölçüldü. Konjonktiva hiperemik, kornea ödemli ve iris öne doğru bombe idi. Ön kamara (ÖK) santralde sığ ve periferde silik olarak gözlemlendi. Kornea ödemi nedeni ile fundus değerlendirilemedi. B-mode ultrasonografide retinanın ve koroidin yatışık olduğu ve vitrede triamsinolona bağlı olduğu düşünülen hiperekoik alanlar gözlemlendi. Sol göz görme keskinliği 0.5, GİB 12 mmHg ve nükleer skleroz mevcuttu. Sol gözün yapılan gonioskopisinde açı elemanlarının tamamı görünmekteydi ve neovaskülarizasyon yoktu. Fundus muayenesinde ise mikrohemorajiler ve makülanın ödemli olduğu görüldü.

Hastada 20 yıldır diabetes mellitus mevcuttu. Daha önce diabetik retinopati için panretinal argon lazer fotokoagülasyon ve diabetik maküler ödem nedeniyle bilateral mükerrer intravitreal ranibizumab (Lucentis, Novartis Pharma AG, İsviçre) enjeksiyonları yapılmıştı. Hasta 1 ay önce sağ gözden katarakt cerrahisi geçirdiğini ve iki gün önce de İVTA enjeksiyonu yapıldığını ifade etti.

Hastaya intravenöz 300 cc %20'lik mannitol, 2 adet asetazolamid (Diazomid®, Sanofi) tablet verildi. 1 saat sonra kornea ödeminin azalmasıyla sağ göz görme keskinliği 0,1'e çıktı ve GİB 44 mmHg'ye düştü. Buna karşın ÖK derinliğinde artış olmadı ve iris bombe idi (Resim 1). Çekilen ön segment optik koherens tomografide (OKT) irisin bombe olduğu ve göz içi lense temas ettiği görüldü (Resim 2).



Resim 1: Nd:YAG lazer iridotomiden önce ön kamara periferde silik santralde ise sığ ve iris bombe.



Resim 2: Nd:YAG lazer iridotomiden öncesi ön segment OKT görüntülemesinde bombe ve GİL'e temas eden iris.

Hastaya pupiller blok glokomu tanısı kondu. Aköz drenajını sağlamak için saat 12 hızasında Nd: YAG lazer iridotomi yapıldı. İridotomiden 60 dakika sonra sağ GİB 16 mmHg olarak ölçüldü. ÖK derinliği arttı ve çekilen ön segment OKT'de iridokorneal açının açık olduğu belirlendi (Resim 3,4). Gonioskopide ÖK açısının açık olduğu ve açıda neovaskülarizasyon olmadığı görüldü. Göz içi lensi (GİL) santralize idi ve arka kapsülde distansiyon yoktu. Hastanın bir aylık antiglokomatöz verilmeden yapılan takiplerinde GİB'in 20 mmHg üzerine çıkmadığı görüldü.

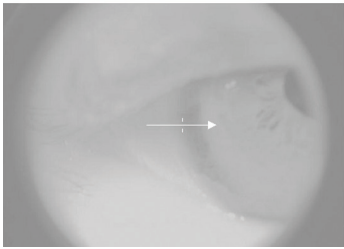
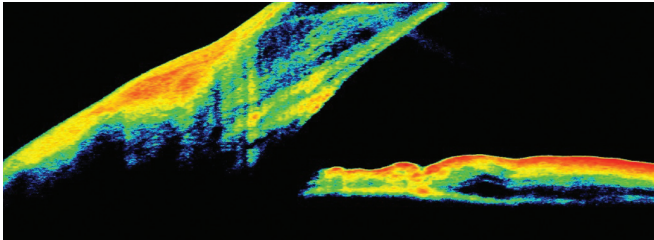
TARTIŞMA

Bilgilerimize göre bu olgu literatürde İVTA enjeksiyonu sonrası pupiller blok glokomu gelişen ilk olgudur. İVTA enjeksiyonuna bağlı sekonder GİB artışı genellikle topikal antiglokomatöz ilaçlar ile kolaylıkla kontrol altına alınabilmektedir.⁶ Bu nedenle literatürde glokom mevcudiyeti İVTA enjeksiyonu için kontrendikasyon olarak tanımlanmamaktadır.

İVTA enjeksiyonu sonrası triamsinolon partikülleri trabeküler ağ mekanik olarak tıkanması sonucunda erken dönemde GİB'da hızlı artış meydana gelebileceği bildirilmektedir.^{7,8} İVTA enjeksiyonu sonrası erken ve hızlı GİB artışının geliştiği bir olguda ÖK açısında gonyoskopiyle beyaz materyal görüldüğü rapor edilmiştir.



Resim 3: Nd:YAG lazer iridotomiden sonrası normal ön kamara derinliği.



Resim 4: Nd:YAG lazer iridotomiden sonra ön segment OKT'de iridokorneal açının açık olduğu görünümde.

Akut GİB artışı görülen olgularda açının anormal materyal birikimi yönünden değerlendirilmesi gerektiği belirtilmiştir.⁹ Bizim vakamızda Nd: YAG lazer iridotomi sonrası yapılan gonyoskopide açıda anormal bir birikime rastlanmadı.

İVTA enjeksiyonu sonrası malign glokom gelişen 1 olgu literatürde bildirilmiştir. Bu olguda enjeksiyondan 2 ay sonra GİB yüksekliği gelişmiş olup patent iridektomiye rağmen ön kamara silik ve GİB yüksekliği devam etmiştir. Malign glokom olduğu düşünülmüş ve pars plana vitrektomi ile GİB düşürülmüştür. Malign glokomda iriste bombeleşme olmaksızın hem periferik hem de santral ÖK silinir ve Nd:YAG lazer iridotomiye cevap alınmaz.¹⁰ Bizim olgumuzda ise periferik ön kamara silik olmasına karşın santral ÖK silik olmaması ve Nd: YAG lazer iridotomi sonrası GİB düşmüş olması malign glokom olmadığını düşündürdü.

Psödo fakik gözlerde GİB artışına ve ön kamarada silinmeye yol açan nedenlerden biri de kapsüller blok sendromudur (KBS). KBS da GİL ile arka kapsül arasında kalan viskoelastik veya kortikal materyalin

hacminin artmasına bağlı olarak GİL öne doğru yer değiştirir ve pupil bloğuna yol açar.¹¹ Bizim olgumuzda GİL ile arka kapsül yapışık olması, Nd: YAG lazer ile ön veya arka kapsülotomi yapmadan GİB'in düşmesi nedeniyle KBS düşünülmedi.

Pupiller blok glokomunda; pupil ile lens arasında sineşi olmadan fonksiyonel bloğa bağlı aköz drenajı bozulur. Atak sırasında periferik ÖK derinliği hemen hemen tümüyle kaybolur, ancak santralde (lensin önünde) ÖK sığ olsa da mevcuttur.¹² Bizim olgumuzda da periferik ÖK silik idi, fakat santral ÖK derinliği sığ olsa da mevcuttu. Nd: YAG lazer iridotomi sonrası GİB düşmüş olması pupiller blok glokomu tanısını desteklemektedir.

Hızlı İVTA enjeksiyonuna bağlı gelişen jet akımı retina ve vitreusta travmatik değişikliklere yol açabilir.¹³ Literatürde İVTA enjeksiyonuna sonrası vitreusta meydana gelen travmatik değişikliğe bağlı GİL dislokasyonu ile beraber ya da GİL dislokasyonu olmaksızın vitreus prolapsusunun meydana gelebileceği bildirilmiştir.¹⁴ Bizim vakamızda pupiller blok insidental olarak gelişmiş olabileceği gibi İVTA enjeksiyona bağlı gelişen travmatik etkinin irisin anatomik konfigürasyonunda değişikliğe yol açması nedeniyle de gelişmiş olabilir.

Olgumuz İVTA enjeksiyonu sonrasında erken dönemde pupiller bloğa bağlı GİB'da yükselme olabileceğini göstermesi açısından önemlidir. İVTA enjeksiyonu sonrası erken dönemde GİB yükselebileceğinden hastaların yakın takiplerinin önemli olduğunu düşünmekteyiz.

KAYNAKLAR/REFERENCES

1. Cunningham MA, Edelman JL, Kaushal S. Intravitreal steroids for macular edema: The past, the present, and the future. *Surv Ophthalmol* 2008;53:139-49.
2. Bakri SJ, Beer PM. The effect of intravitreal triamcinolone acetonide on intraocular pressure. *Ophthalmic Surg Lasers Imaging* 2003;34:386-90.
3. Jonas JB, Kreissig I, Degenring R. Intraocular pressure after intravitreal injection of triamcinolone acetonide. *Br J Ophthalmol* 2003;87:2-27.
4. Clark AF, Steely HT, Dickerson JE Jr et al. Glucocorticoid induction of the glaucoma gene MYOC in human and monkey trabecular meshwork cells and tissues. *Invest Ophthalmol Vis Sci* 2001;42:1769-80.
5. Jonas JB, Spandau UH, Kampeter U et al. Follow-up after intravitreal triamcinolone acetonide for diabetic macular edema. *Eur J Ophthalmol* 2006;16:566-72.
6. Kaushik S, Gupta V, Gupta A et al. Intractable glaucoma following intravitreal triamcinolone in central retinal vein occlusion. *Am J Ophthalmol* 2004;137:758-60.
7. Jonas JB, Kreissig I, Degenring R. Secondary chronic open-angle glaucoma after intravitreal triamcinolone acetonide. *Arch Ophthalmol* 2003;121:729-30.
8. Sivaprasad S, McCluskey P, Lightman S. Intravitreal steroids in the management of macular oedema. *Acta Ophthalmol Scand* 2006;84:722-33.
9. Singh IP, Ahmad SI, Yeh D et al. Early rapid rise in intraocular pressure after intravitreal triamcinolone acetonide injection. *Am J Ophthalmol* 2004;138:286-7.
10. Özdek Ş. İntravitreal Triamsinolon Enjeksiyonu Sonrası Dirençli Glokom. *Glo-Kat* 2006;1:219-20
11. Erdurmuş M, Karadağ R, Aydın B ve ark. Kapsüller Blok Sendromu: Olgusu Sunumu ve Literatürün Gözden Geçirilmesi. *Glo-Kat* 2008;3:261-4.
12. Bayraktar Ş. Akut glokom. *Türkiye Klinikleri J Surg Med Sci* 2006;12:38-42.
13. Meyer CH, Rodrigues EB, Michels S et al. Incidence of damage to the crystalline lens during intravitreal injections. *J Ocul Pharmacol Ther* 2010;26:491-5.
14. Degenring RF, Sauder G. Vitreous prolapse and IOL dislocation during intravitreal injection of triamcinolone acetonide. *Graefes Arch Clin Exp Ophthalmol* 2006;244:1043-4.